

CASO CLINICO BIOFREEDOM

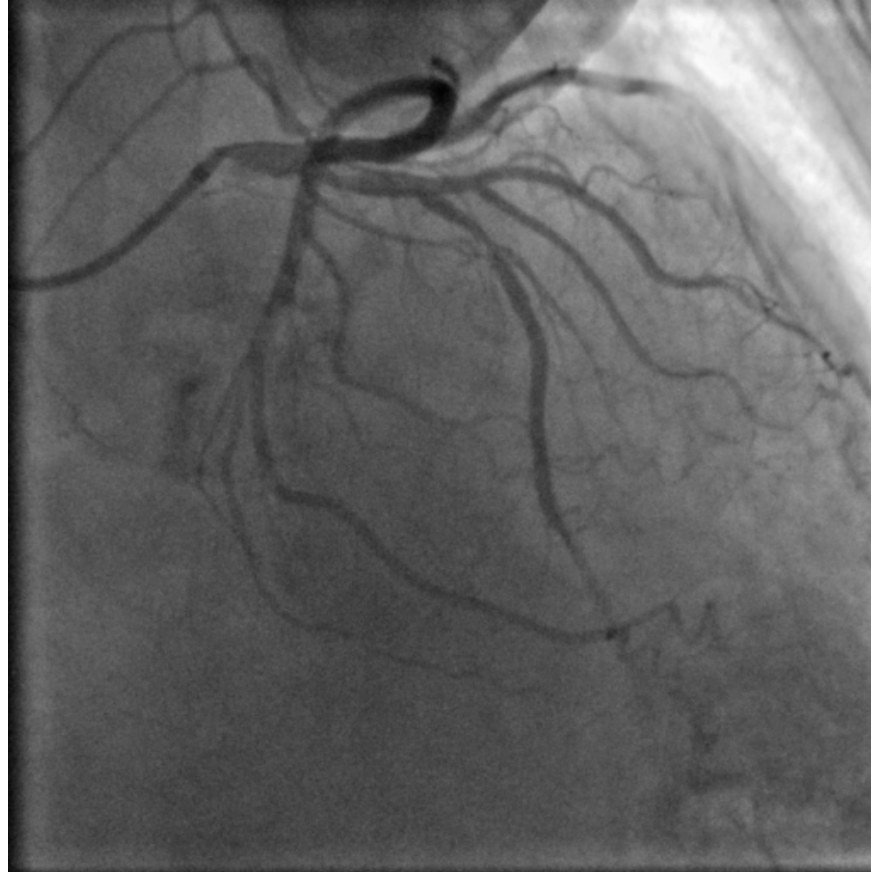
- Antecedentes:

- 78 años
- Extaquismo
- Fibrilacion auricular permanente anticoagulada con apixaban
- Miocardiopatia dilatada con depresión severa de la FEVI 35 % con estenosis aórtica severa (AVA: 0.6 cm²)
- En coronariografia se detecta estenosis severa (80%) en DA media.
- Se plantea implante de TAVI y Marcapasos tricameral.

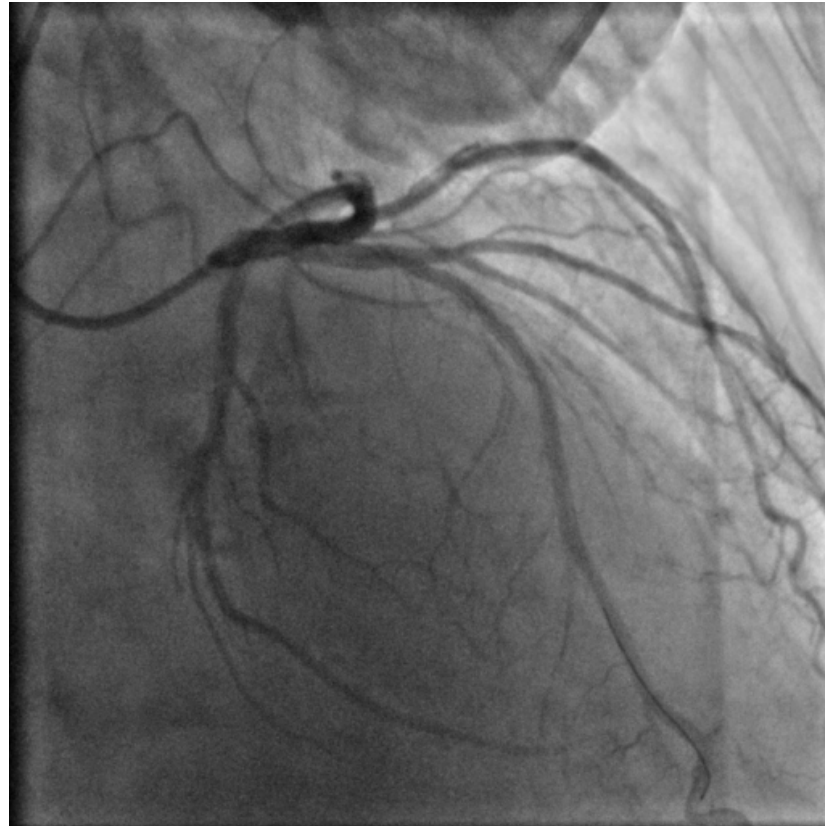
- **Discusión**

- Se plantea tratamiento de la enfermedad coronaria con un régimen corto de antiagregación dada la necesidad de anticoagulación y la necesidad de implante de TAVI y marcapasos por lo que se decide implantar Stent Biofreedom con un régimen corto de clopidogrel (1 mes).

ESTENOSIS CORONARIA PRE-ACTP



ESTENOSIS CORONARIA POST-ACTP



Implante de Stent Biofreedom 2.75 x 14 mm con buen resultado

- Comentarios:
 - Se realizó implante de Stent sin complicaciones con régimen de antiagregación corto de 1 mes y posterior implante de marcapasos tricameral sin complicaciones hemorrágicas. Pendiente de TAVI
 - Evolución posterior sin complicaciones.